Uno Sguardo alla Storia

Morris Simmonds e la cachessia ipofisaria

Roberto Toni

Centro Interdipartimentale di Morfometria, Biometria e Composizione Corporea, Università degli Studi di Parma, Department of Medicine, Division of Endocrinology, Diabetes and Metabolism, Tufts Medical Center - Tufts University School of Medicine, Boston, MA, USA

Morris Simmonds, di origini danesi, fu dal 1889 l'anatomo-patologo (c.d prosettore) dell'ospedale San Giorgio di Amburgo dove, nel 1909, ricevette il titolo di professore e 10 anni più tardi, nel 1919, all'apertura della prima facoltà medica universitaria, quello di professore universitario *honoris causa*, all'età di 64 anni *(Figura 1A)*. Cinque anni prima aveva pubblicato il caso di una donna di 46 anni che, ricoverata in stato di incoscienza da 48 ore, priva di reazioni a stimoli (coma grave), era deceduta 24 ore dopo senza modificazioni del sensorio, in condizioni di profonda emaciazione (cachessia), pallore cutaneo (anemia), ipotermia (basso metabolismo basale), bradicardia senza rumori valvolari con iposfigmia (stato di *shock*), obiettività toraco-addominale nella norma (che escludeva aspetti traumatici/emorragici/espansivi locali), puntura lombare e reazione di Wasserman (sierodiagnosi per la sifilide) negative (che escludevano lesioni infettive/emorragiche centrali) e urine prive di zucchero e proteine (che escludevano un coma diabetico iperosmolare o uremico). Tuttavia, erano presenti riflessi osteoarticolari bilaterali (che escludevano lesioni neurologiche focali) e miosi bilaterale con riflesso fotomotore (che suggeriva encefalopatia tossico-metabolica) (1) *(Figura 1B)*. Simmonds considerò questo quadro clinico non indicativo per una condizione patologica nota, sebbene la paziente avesse ricevuto, 2 anni prima, una diagnosi di *senium praecox* (senescenza precoce), in relazione a cachessia e invecchiamento prematuro. A

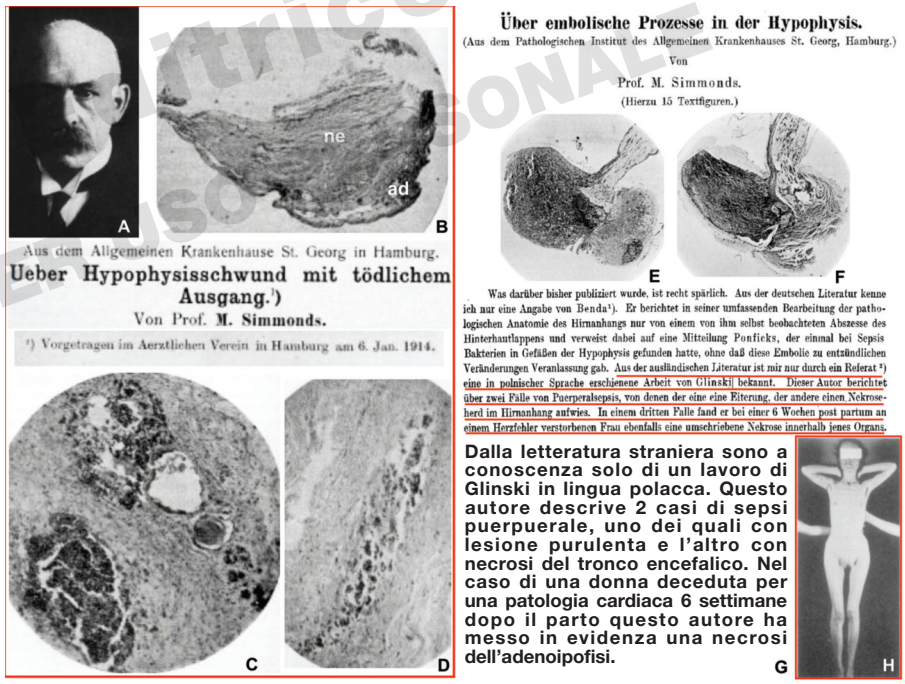

Figura 1 - A) Fotografia di Simmonds all'età di 60 anni; B) residuo ipofisario del primo caso autoptico e titolo del lavoro originale. Si noti la spiccata atrofia dell'adenoipofisi (ad) rispetto alla neuroipofisi (ne). Sotto al titolo la nota: "Presentato alla Società di Medicina di Amburgo il 6 Gennaio 1914"; C-D) immagini istologiche del residuo ghiandolare del primo caso autoptico. Si noti la presenza di agglomerati cellulari atrofici circondati da tessuto fibroso; E-F) titolo del lavoro sui processi embolici settici dell'adenoipofisi e due esempi istologici dei casi studiati. In entrambi è presente necrosi diffusa dell'adenoipofisi; G) frammento originale tratto dalla medesima pubblicazione. Sottolineato in rosso il riferimento a Glinski, di cui è fornita in basso la traduzione; H) caso paradigmatico di cachessia ipofisaria (*Arc NeurPsyc* 46, 277,1941). Si noti l'alopecia ascellare e pubica, usualmente assente in corso di cachessia da anoressia nervosa.

©2012, Editrice Kurtis

Uno Sguardo alla Storia

seguito dell'autopsia Simmonds trovò un residuo ipofisario di 300 mg (corrispondente a circa il 50% del peso normale), a consistenza ridotta, caratterizzato da gruppi cellulari atrofici e fibrosi dell'adenoipofisi ma nessuna modificazione nei lobi medio e nervoso *(Figura 1C-D)*, mentre encefalo, tiroide, surreni, pancreas e paratiroidi gli apparvero privi di alterazioni macro-microscopiche sebbene rilevò che ovaio, fegato e polmone fossero di piccole dimensioni e simili ad organi di un anziano. Sulla base della sua esperienza di necrosi embolica dell'adenoipofisi in casi con infezioni batteriche e soprattutto puerpuerali (2) *(Figura 1E-F)* e del fatto che 11 anni prima dell'*exitus* quella paziente aveva sviluppato una sepsi puerpuerale alla 5ª gravidanza, concluse che l'atrofia ipofisaria dipendeva da necrosi cellulare per embolia vascolare settica, cui seguiva fibrosi del tessuto ghiandolare, in assenza di flogosi. Simmonds, infatti, era convinto (correttamente) che le arterie ipofisarie fossero funzionalmente terminali (oggi sappiamo in conseguenza dell'organizzazione perivascolare "a rosetta" delle cellule) e quindi che la loro obliterazione embolica impedisse un trofismo ghiandolare per circolo collaterale (2). Con questa considerazione egli sottolineò la dipendenza della funzione ghiandolare dal trofismo circolatorio, indipendentemente dall'eziologia della *noxa* vascolare e, più in generale, dal tipo di lesione ipofisaria, inaugurando il concetto di sindrome da panipopituitarismo. Tuttavia non fu il primo a formulare l'ipotesi dell'insufficienza vascolare ipofisaria: l'anno precedente il polacco L.K. Glinski, patologo all'Università Jagelloniana di Cracovia, aveva descritto due casi autoptici di necrosi adenoipofisaria in giovani donne (37 e 33 anni) con pregresso episodio emorragico uterino (parto cesareo, aborto), decedute per complicanze settiche e vascolari (sepsi puerperale dopo 9 giorni dalla laparotomia, insufficienza cardiaca acuta), attribuendo la lesione ghiandolare a trombosi delle arterie ipofisarie (3). Simmonds, in vero, menzionò il contributo di Glinski, ricordando però che già C. Benda e E. Ponficks avevano descritto necrosi dell'adenoipofisi da lesioni settiche vasculoemboliche (2) *(Figura 1G)*. Nel 1916, definì "cachessia ipofisaria" il quadro di emaciazione associato all'atrofia adenoipofisaria (4) *(Figura 1H)* e lo ricollegò correttamente agli effetti delle ablazioni ghiandolari sperimentali di cui N.C.

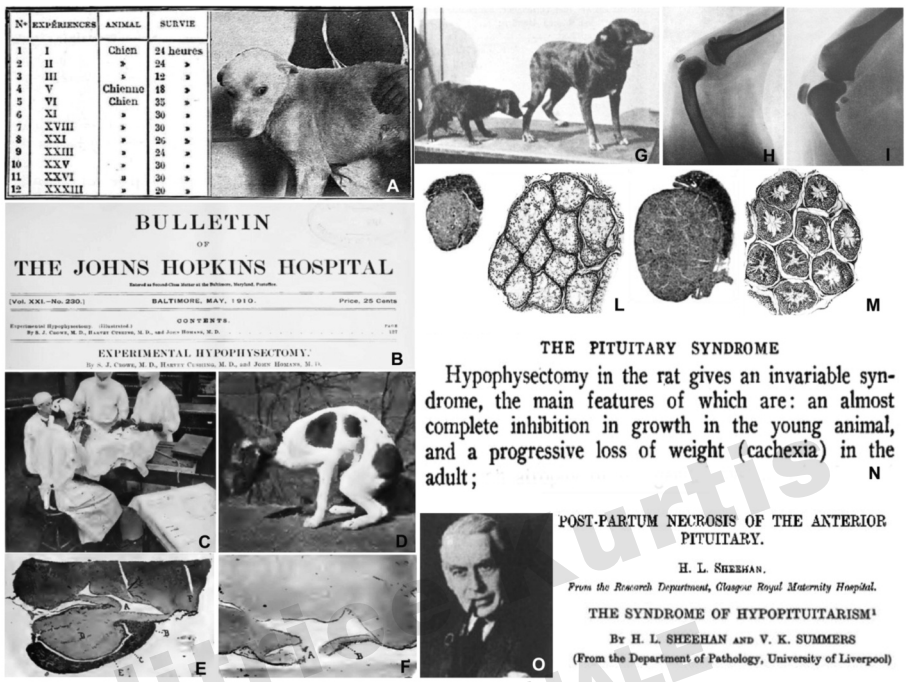

Figura 2 - A) Tabella dal lavoro di N.C. Paulescu (*L'Hypophyse du cerveau. I. Physiologie*. Paris: Vigot, 1908) che mostra la sopravvivenza dei cani ipofisectomizzati (10-48 ore), dei quali è riportato l'unico esemplare pubblicato, sopravvissuto 2,5 anni dopo ipofisectomia parziale; B) titolo della pubblicazione di S.J. Crowe, H.C. Cushing e J. Homans, ripresi in C) durante un intervento di ipofisectomia sul cane, di cui in D) è mostrato un esemplare (osservazione 60, Fox Terrier) con i segni della cachessia ipofisiopriva, 14 giorni dopo l'ipofisectomia totale e poche ore prima dell'*exitus*; E) sezione istologica dell'ipofisi in un cane di controllo, che mostra la ghiandola intatta connessa all'infundibolo; F) sezione istologica del pavimento ipotalamico privo di ghiandola ipofisi in un cane ipofisectomizzato da 4 giorni (osservazione 63); G) cani maschi 42 (ipofisectomia totale) e 43 (controllo), dopo 9 mesi dall'intervento, effettuato a 3 mesi di età, dal lavoro di B. Aschner (Ueber die Funktion der Hypophyse. Pfleuger's *Arch Ges Physiol* 146: 1, 1912). Si noti la distrofia pilifera e la riduzione della crescita somatica nel caso 42, di cui è mostrata in H) l'ipoplasia epifisaria nell'articolazione del ginocchio e in L) l'atrofia testicolare, rispetto al controllo in I) e M); N) brano del lavoro di P.E. Smith (The disabilities caused by hypophysectormy and their repair – The tuberal hypothalamic syndrome in the rat. *JAMA* 88: 158, 1927) che riporta la definizione di sindrome ipofisaria nel ratto; O) ritratto di H.L. Sheehan e titoli dei suoi due lavori del 1937 e 1949 sull'ipopituitarismo.

©2010 Edizioni Kurtis
SOLO PER USO PERSONALE

Paulescu, H.W. Cushing (che già nel 1909 aveva utilizzato il termine "cachessia ipofisiopriva") e B. Aschner avevano pubblicato risultati sul cane tra il 1908 e il 1912 *(Figura 2A-M)*. Poco dopo, nel 1918, E. Cyran riportò il primo esempio di ipopituitarismo da trauma della base cranica (5) e, nel 1922, L. Lichtwitz (già Direttore del *Virchow Hospital* di Berlino, epurato dal regime nazista nel 1933 e quindi *Clinical Professor of Medicine* alla *Columbia University/ Montefiore Hospital* di New York) coniò il termine "morbo di Simmonds" per le condizioni di emaciazione connesse a lesione/atrofia adenoipofisaria. Si deve, poi, all'anatomico P.E. Smith l'avere riprodotto nel ratto adulto ipofisectomizzato i segni tipici del morbo di Simmonds, inquadrandoli come sindrome ipofisaria *(Figura 2N)*. Nel 1937 il patologo britannico H.L. Sheehan descrisse l'associazione tra emorragia *post-partum* e necrosi ischemica adenoipofisaria, specificata nel 1939 come variante del morbo di Simmonds connessa alla gravidanza (c.d. sindrome di Sheehan). Nel 1949 Sheehan definì la sindrome da ipopituitarismo come l'insieme delle condizioni da lesione/atrofia dell'adenoipofisi senza lesione del pavimento ipotalamico *(Figura 2O)*. Oggi, oltre alle cause ghiandolari acquisite (neoplasie sellari, radiazioni, flogosi infiltrative e autoimmuni), la galassia dell'insufficienza ipofisaria si è arricchita con cause extraghiandolari (malformazioni, tumori e lesioni sopra/parasellari) e genetiche (c.d. ipopituitarismo congenito o idiopatico) da mutazione nei geni per gli ormoni adenoipofisari e i loro recettori, per i loro fattori di trascrizione e per alcuni peptidi ipotalamici (GnRH, GHRH, TRH), confermando la natura sindromica dell'ipopituitarismo, introdotta quasi 100 anni prima dagli studi di Morris Simmonds.

RINGRAZIAMENTI

Si ringraziano le Sig.re Manuela Weissteiner e Claudia Della Casa per la traduzione italiana dei lavori originali in lingua tedesca.

Bibliografia

1. Simmonds M 1914 Ueber Hypophysisschwund mit toedlichem Ausgang. Dtsch Med Wochenschr 40:322-323.
2. Simmonds M 1914 Ueber embolische Prozesse in der Hypophysis. Vichow's Arch Pathol Anat 217:226-239.
3. Glinski LK 1913 Z Kazuistyki Zmian anatomopatologicznych w przysadce Mózgowej. Przogl Lek 52: 13-14. Dtsch Med Wochenschr 39:473 (Abstract).
4. Simmonds M 1916 Uber kachexie Hypophysaren Ursprungs. Dtsch Med Wochenschr 42:190-191.
5. Cyran E 1918 Hypophysenschadigung durch Schadelbasisfraktur. 1918 Dtsch Med Wochenschr 44:1261-1270.

©2012, Editrice Kurtis
SOLO PER USO PERSONALE